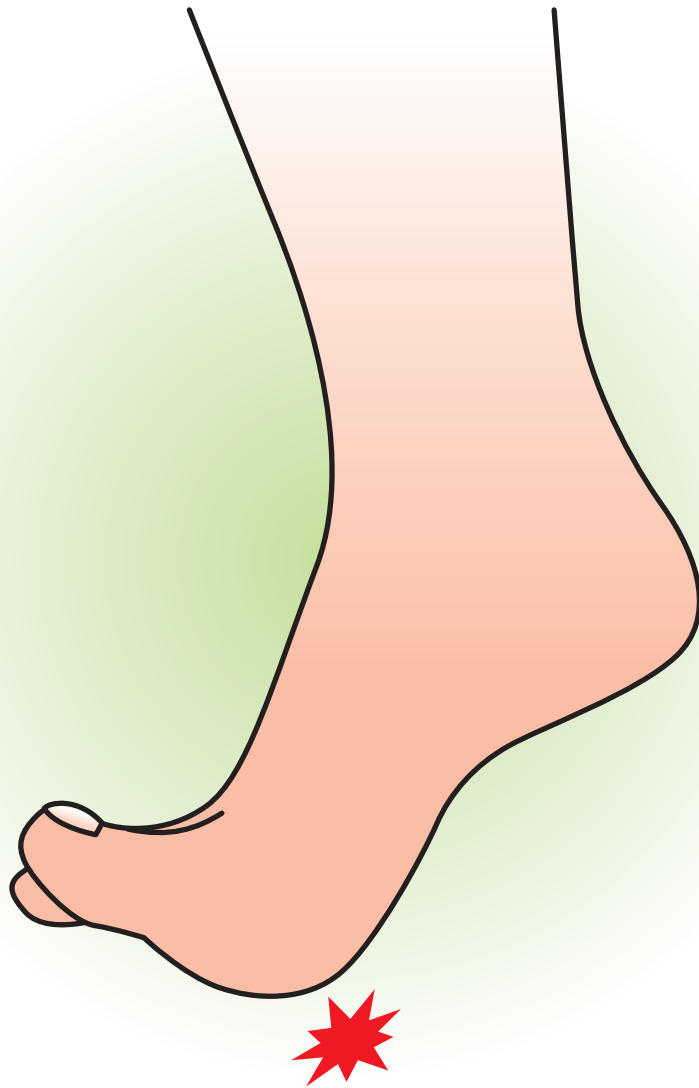

母 趾 種 子 骨  
障 害



企画



日本足の外科学会

協賛

久光製薬株式会社

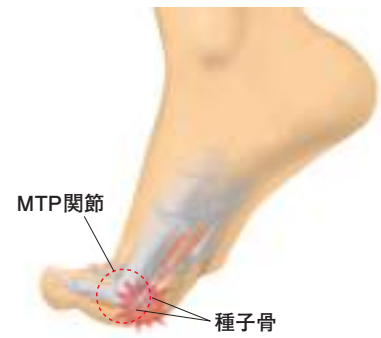# 母趾種子骨障害

## 症状

### ◆症状

母趾中足趾節関節(MTP関節)での荷重時や右図のような伸展時に、MTP関節底側部に疼痛を生じる。それによって歩行やスポーツなどに支障が生じる。

母趾MTP関節底側に腫脹と圧痛を認め、疼痛のためにMTP関節の伸展は制限される。

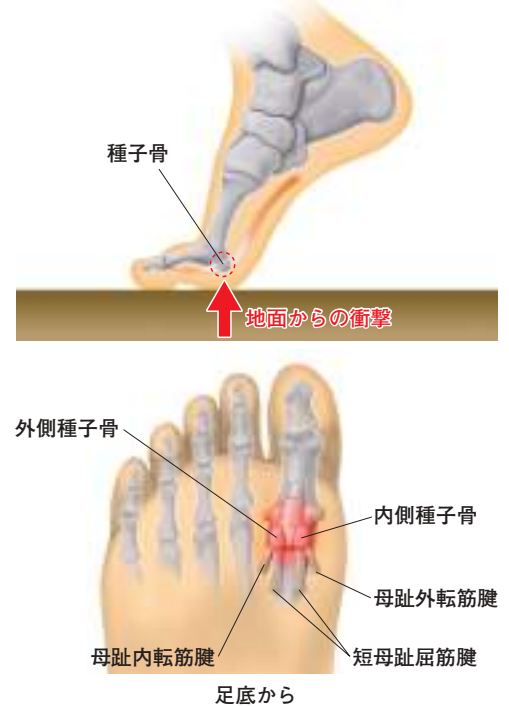


## 原因病態

### ◆原因および病態

よく走るスポーツや、踏み込み動作の多い競技や労働などで、強い外力や、繰り返すストレスがかかることにより発生する。

MTP関節底側には2つの種子骨(外側種子骨、内側種子骨)があり、いずれも短母趾屈筋腱内にあり、さらに外側種子骨には母趾内転筋腱が、内側種子骨には母趾外転筋腱が停止している。どちらも中足骨頭に対する関節面があり、MTP関節屈曲力の効率をあげ、着地の衝撃を緩衝して体重の50%以上を支えている。運動量が過多であったり、外反母趾などの変形があると障害が生じやすくなる。病態の主なものは、急性の骨折、疲労骨折、炎症、二分種子骨、骨壊死、感染、関節症などがある。

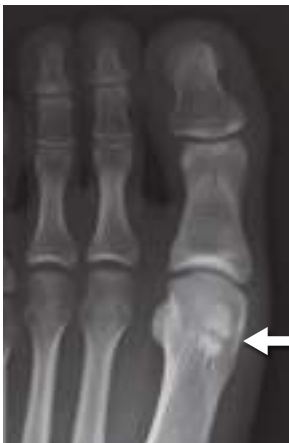

## 診断

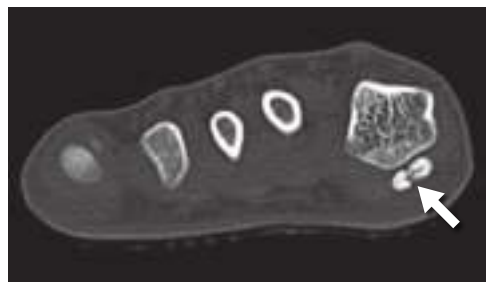### ◆診断

母趾底側の疼痛を訴える時には種子骨の障害を念頭におくことが重要である。

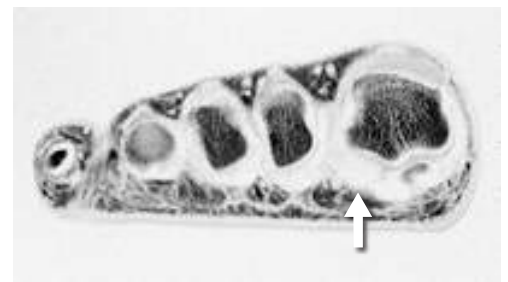
母趾MTP関節底側の腫脹と胼胝や圧痛の有無を診察し、母趾の伸展で疼痛が増強することを確認する。スポーツなどの原因の問診を行う。足全体の外反母趾・内反母趾・凹足などの変形と神経症状も確認する。X線で3方向(正面、側面、軸位)を撮影し、必要に応じて斜位像も撮影する。種子骨の骨折、分節化、不正像などを認めることがある。二分種子骨や分裂種子骨があっても必ずしも有症状とは限らない。CTやMRIも骨折や骨壊死などの病態の描出には有効である。骨シンチグラフィが行われることもある。



X線像 有症状の二分種子骨 24才 女性



CT 種子骨骨折 16才 男性



MRI 種子骨壊死 27才 男性