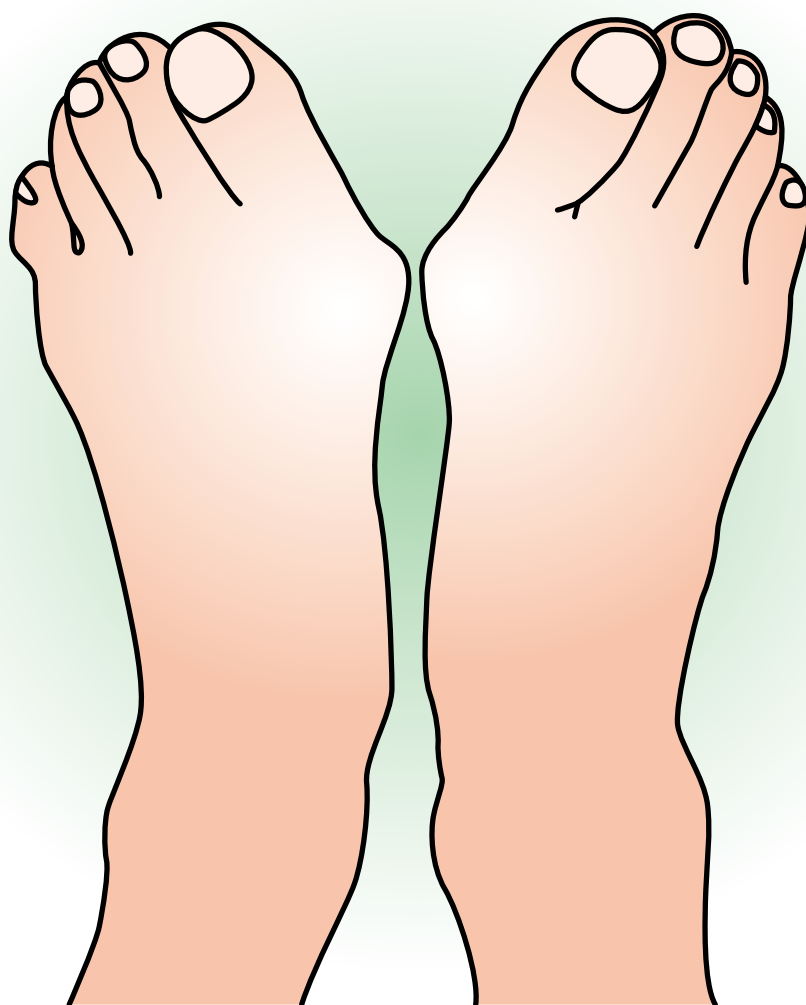

外反母趾



企画



日本足の外科学会

協賛



久光製薬株式会社

外反母趾

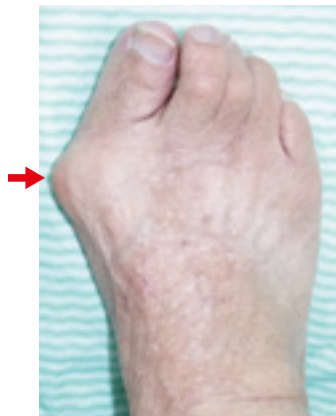症状

◆外反母趾とは—

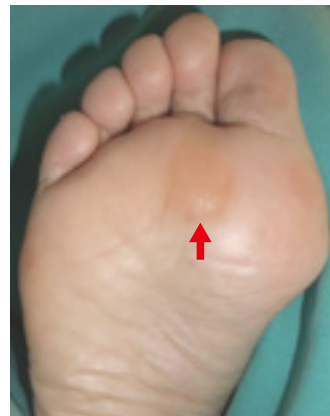母趾中足趾節関節（MTP関節）で母趾が外反した変形を外反母趾と呼ぶ。しかしその変形は単純なものではなく、病態の項で示すように、第1中足骨内反や母趾の回内などを伴う3次元的な変形を呈する。

◆症状

外反母趾の症状は多彩である。第1中足骨頭内側の軟部組織あるいは骨性の隆起はバニオンと呼ばれる。バニオンが履物にあたって痛みを生じるほか、中足骨頭底側の有痛性胼胝や、外反した母趾に圧迫されて第2趾や第3趾が変形（ハンマー趾変形）し、痛みを生じることもある。



外反母趾の例
第2趾、第3趾はハンマー趾変形を生じている。矢印はバニオン



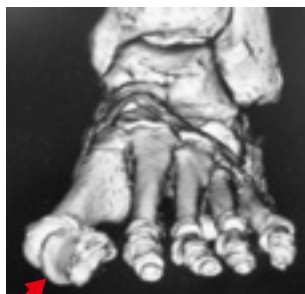外反母趾に伴う中足骨頭底側の胼胝（矢印）

原因病態

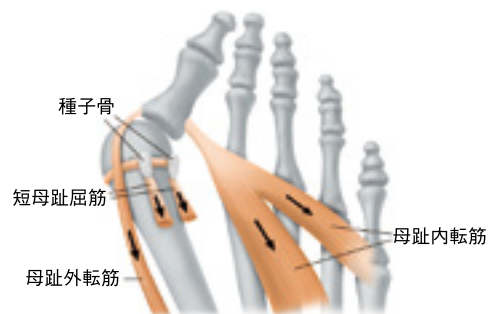
◆原因および病態

外反母趾の発生には、生まれつきの足の形のほか、履物や加齢などが関係するといわれている。男性に比べて女性に多く、履物については先の細い靴やハイヒールなどが発生原因になるといわれている。

外反母趾の特徴として、第1中足骨内反によるバニオン、母趾の外反・回内変形などが挙げられる。母趾基節骨は周囲の筋や支持組織によりその位置のバランスを保っているが、第1中足骨が内反すると、短母趾屈筋、母趾外転筋、母趾内転筋などの筋群や、足底腱膜、種子骨などが相対的に外側に移動する。これが母趾基節骨の外反・回内変形を助長する（増悪させる）。



外反母趾例の3次元CT像
母趾基節骨は外反し回内している（矢印）



外反母趾における筋や種子骨の位置・作用の変化（足底面）

第1中足骨の内反と母趾基節骨の外反に伴い、短母趾屈筋、母趾外転筋、母趾内転筋や種子骨などが相対的に外側に移動し、外反母趾変形をさらに助長する

診断

外反母趾の診断は一般に足部単純X線像により行われる。第1中足骨と母趾基節骨の骨軸がなす角度である外反母趾角を計測する。

外反母趾の診断や重症度について国際的に統一された基準はないが、外反母趾診療ガイドライン(2014年)では20°以上を外反母趾とし、重症度分類を以下のように定めている。

軽度：20°～30° / 中等度：30°～40° / 重度：40°以上

X線撮影は立位荷重条件で行うことが重要である。

(非荷重では変形を過小評価する可能性がある)

外反母趾の単純X線像
本症例の外反母趾角は30°

