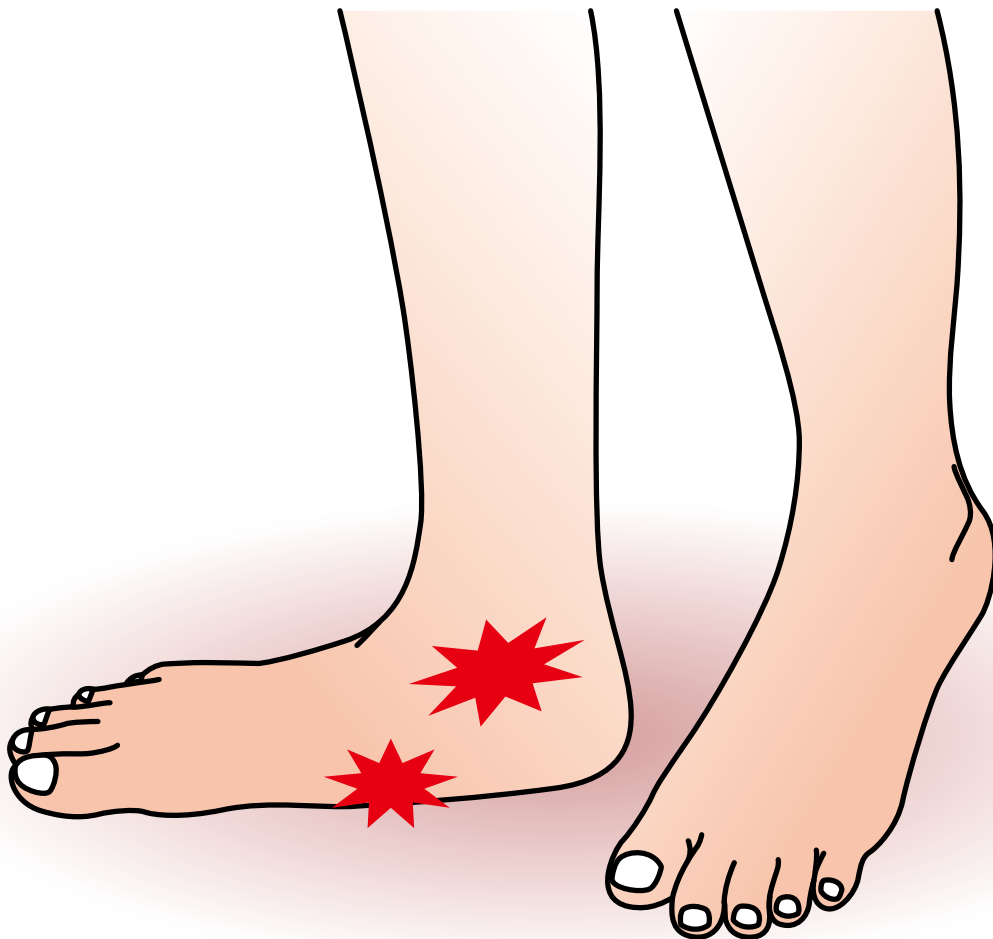

成 人 期
扁 平 足



成人期扁平足

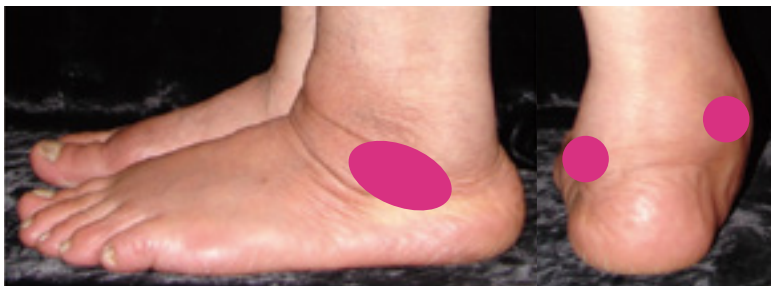症状

◆成人期扁平足とは—

つちふまずが消失したものが扁平足である。小児期からの場合は支障ないが、中年以降では内くるぶし周辺の腫れと痛みで発症する。初期は扁平化は目立たないが、進行すると足が硬くなり歩行が障害される。

◆症状

主に「痛み」で、つま先立ち、歩行で増悪する。変形の程度で痛みの部位も変わる。進行すると、外くるぶしや足の裏にもみられる。



● 主な痛みの部位

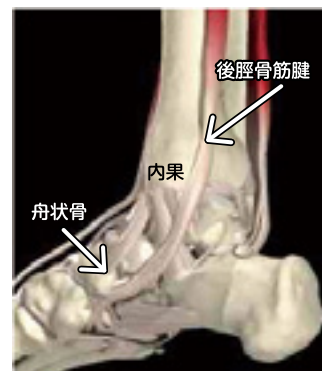原因病態

◆原因

中年以降の女性や肥満体型に多く、長時間の立ち仕事や歩行、急激な体重増加、スポーツによる使いすぎ（オーバーユース）、足関節周辺の外傷や手術、などが誘因になる。

◆病態




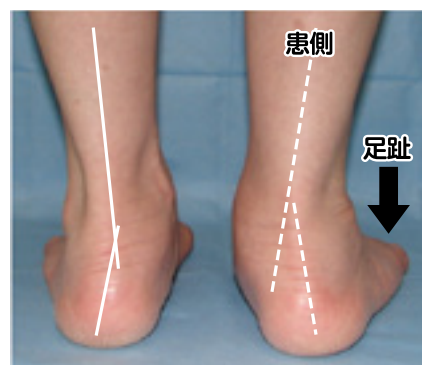
アーチ構造は効率よく体重を支えているが、そのアーチをつり上げているのが後脛骨筋である。しかしその腱は内くるぶしの真下で向きを変えるため負荷を受けやすく、またその付近では腱への血流も乏しいため、一旦障害されると修復が困難である。「後脛骨筋腱機能不全」では、加齢や繰り返しの体重負荷により、内くるぶし付近で腱が断裂し、アーチを支えられなくなり、次第に扁平足となる。成人期扁平足の最も多い原因である。



診断

◆以下の基準に合致したときに、成人期扁平足と診断できる。

- 脛骨内果後方から下縁の後脛骨筋腱に沿った圧痛と腫脹がある。
- 立位をとらせ後方から観察すると、患側は踵外反、前足部外転のため、健側に比べ足趾の数が多く見える (too many toes sign)。(右図)
- 片脚でつま先立ちができない (single-heel-rise test 陽性)。
- 立位荷重時X線像による変形の重症度の評価。



- MRI 検査では腱の腫大や断裂が観察できる。