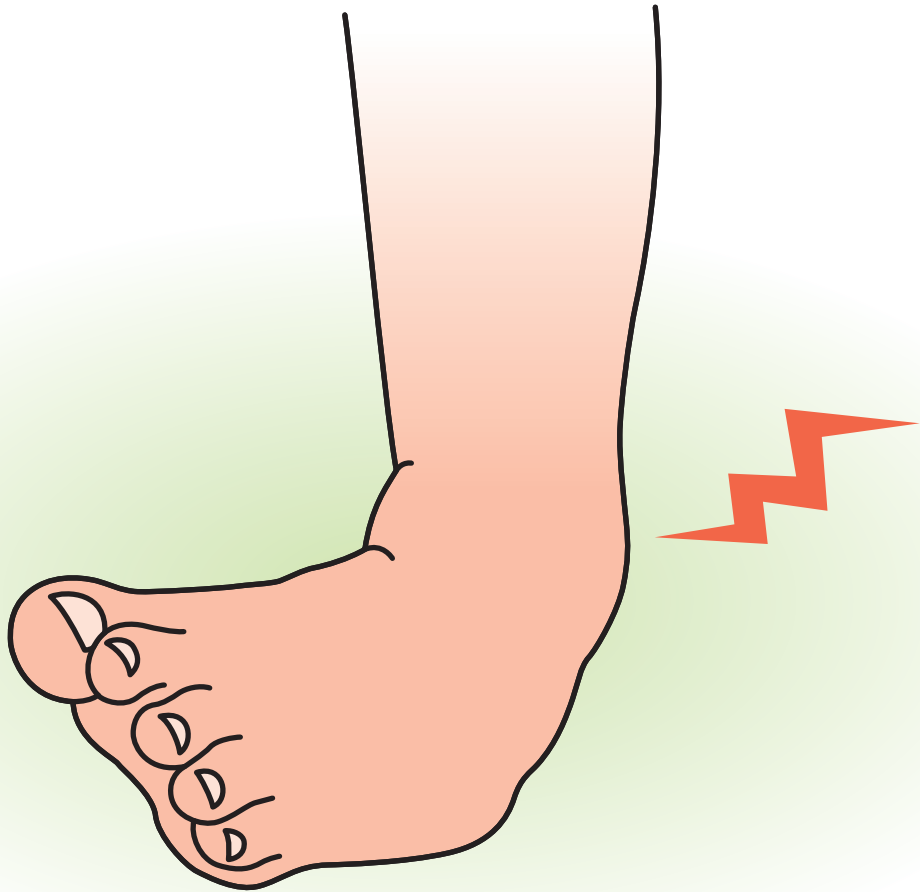

小 児
足 関 節 捻 挫



小児足関節捻挫

症状

◆症状

足首を捻って、外果や内果周囲の靭帯や小児の場合は付着部の骨を損傷する。損傷した場所により、外くるぶしの直上や前方、下方に疼痛が起こる。疼痛で荷重がかけられなかったり、腫脹が強く、皮下出血が多い場合には重傷の可能性があり、注意が必要。

原因病態

◆原因

小児の足関節捻挫はスポーツ中だけでなく、遊びの中や日常生活で足関節を捻ることによっても起こる。

◆病態

ほとんどが足関節を内側に捻る内がえし捻挫で、外果周囲の靭帯が損傷するが、小児の場合、靭帯の実質部断裂以外に骨端線が損傷する場合や靭帯の付着部に裂離骨片や軟骨の裂離を伴う場合がある。

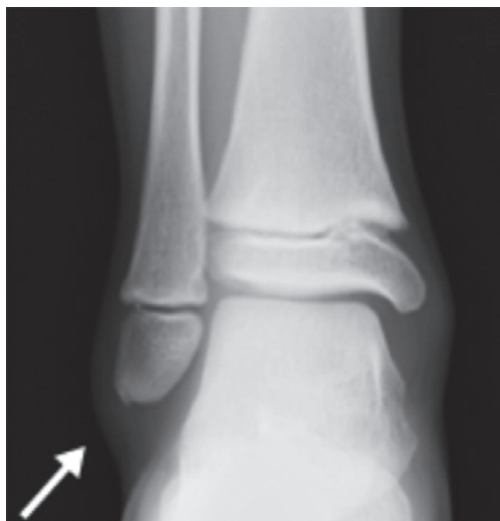診断

◆診断

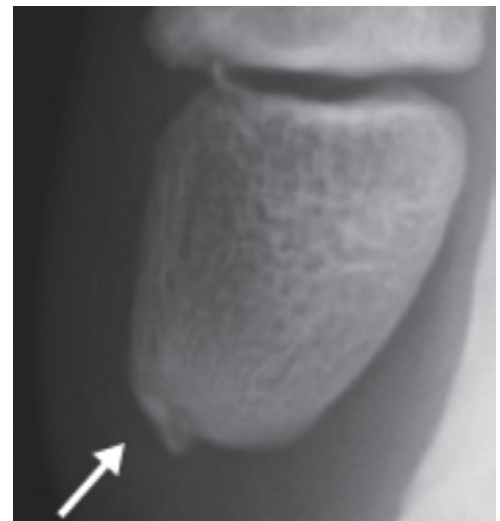
以下の症状が見られた場合、小児の足関節捻挫と診断される。

- 足関節を内がえしに捻ったエピソードがある。
- 外くるぶしの直上や前方、下方に腫れと痛みがある。
- 足首を内がえしや前方に捻ると、不安感と痛みがある。

足関節単純 X 線で正面、側面像と内旋斜位像や軸位撮影などで骨折や足関節外果の骨端線損傷や裂離骨片があるか確認する。超音波エコーにても確認ができる。



裂離骨片 (X線像)



拡大像