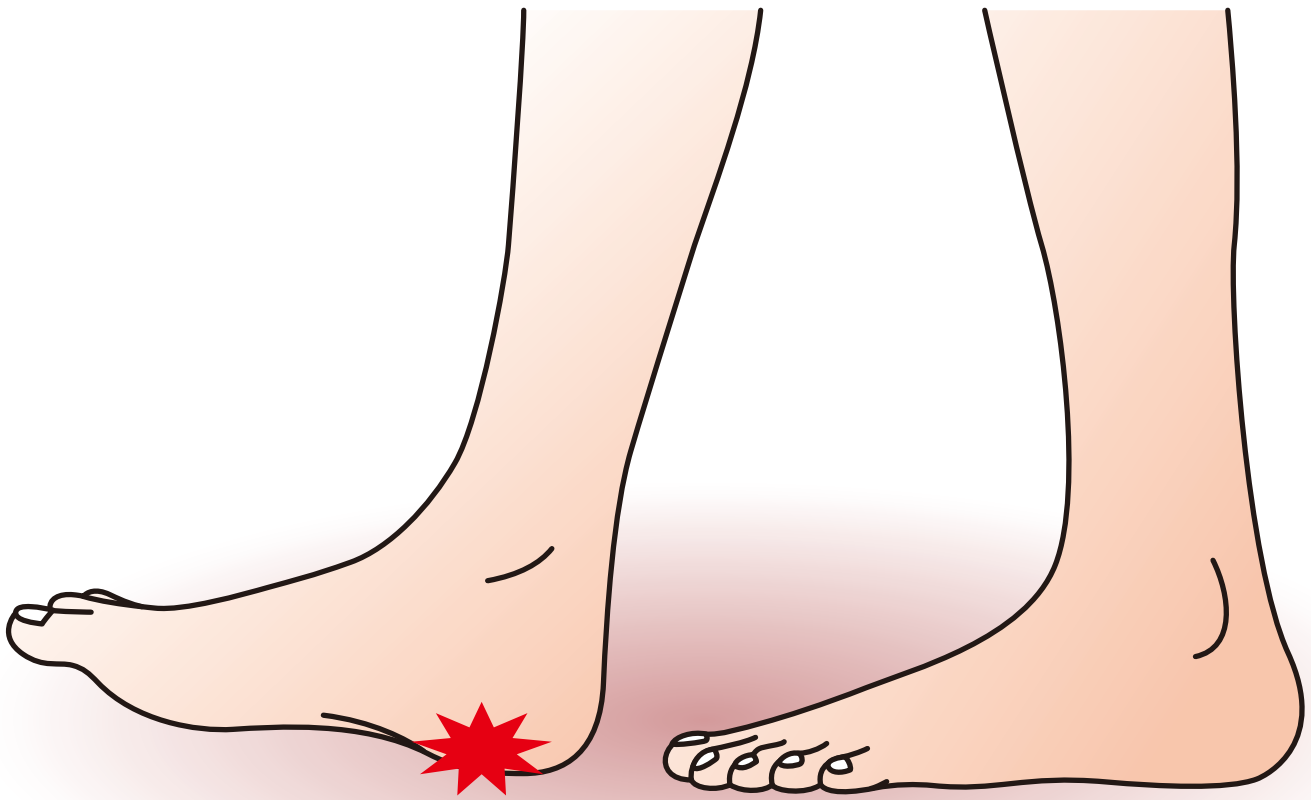



足の疾患ガイドシリーズ

足 底 腱 膜 炎



企画



日本足の外科学会

協賛

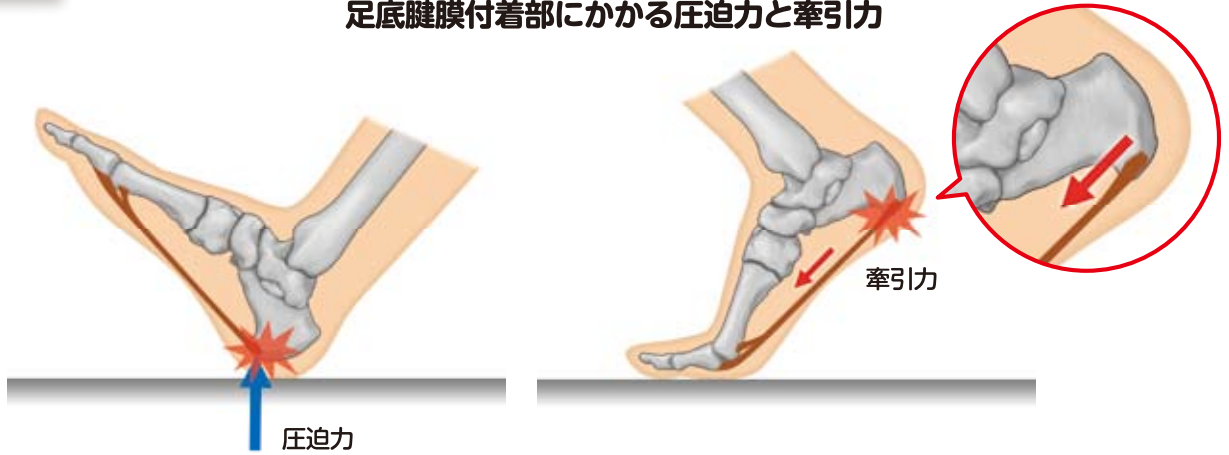
中外製薬株式会社

足底腱膜炎

症状

長時間の立位や歩行時の踵部痛（足底腱膜附着部内側の痛み）で、階段を昇る際やつま先立ちで増強する。中年女性に多く、朝、起床して最初の1歩目の疼痛は特徴的で、歩行により徐々に軽減するが、夕方になり歩行量が増えるに従い、疼痛が再度増強する。同様の症状がスポーツ活動でもみられる。ランニング開始時に強くみられた疼痛が運動を続けることにより徐々に軽快し、長時間になると再び増強することが多い。

足底腱膜附着部にかかる圧迫力と牽引力



原因病態

◆原因

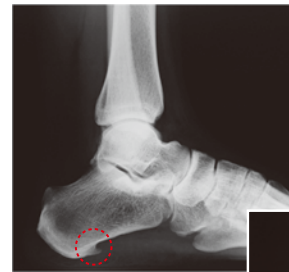足底腱膜の踵骨附着部には足底腱膜の強い牽引力とともに、接地時の直接荷重による衝撃の双方が加わることで過大な機械的ストレスが集中する。そのため長時間の立ち仕事や歩行、体重増加、靴の不適合、スポーツ（ランニングやジャンプなど）による使いすぎ（オーバーユース）が主な原因と考えられる。

◆病態

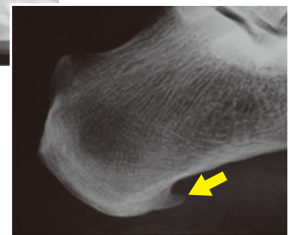足底腱膜炎は、繰り返しの力学的負荷により足底腱膜と踵骨の附着部に微小外傷及び変性が引き起こされることで痛みが発現する病態で、腱・靭帯附着部症（エンテソパチー）のひとつである。

初期は足底腱膜と踵骨の附着部の微小外傷が病変として現れる。進行に伴い変性所見、肉芽形成、石灰化、骨化といった病理学的変化がみられるようになる。

また、X線像で骨棘がみられることもあるが、これは圧迫力を主な原因として起こる附着部での反応性骨増殖と考えられている。



単純X線側面像



拡大像

診断

◆以下の基準に合致したときに、足底腱膜炎と診断できる。

- 足底腱膜踵骨附着部内側の圧痛が認められる。
- 長時間の立位、歩行、走行、歩行開始時のいずれかの時に足底腱膜内側踵骨附着周囲に疼痛が出現する。
- 神経の圧迫や障害（足根管症候群等）、筋・腱の部分断裂（後脛骨筋腱機能不全等）、反射性交感神経性萎縮症（RSD）、足底腱膜線維腫症等は除外する。

MRI では足底腱膜の肥厚と信号変化が観察される場合がある。踵骨棘の存在のみで診断の決め手にはならない。