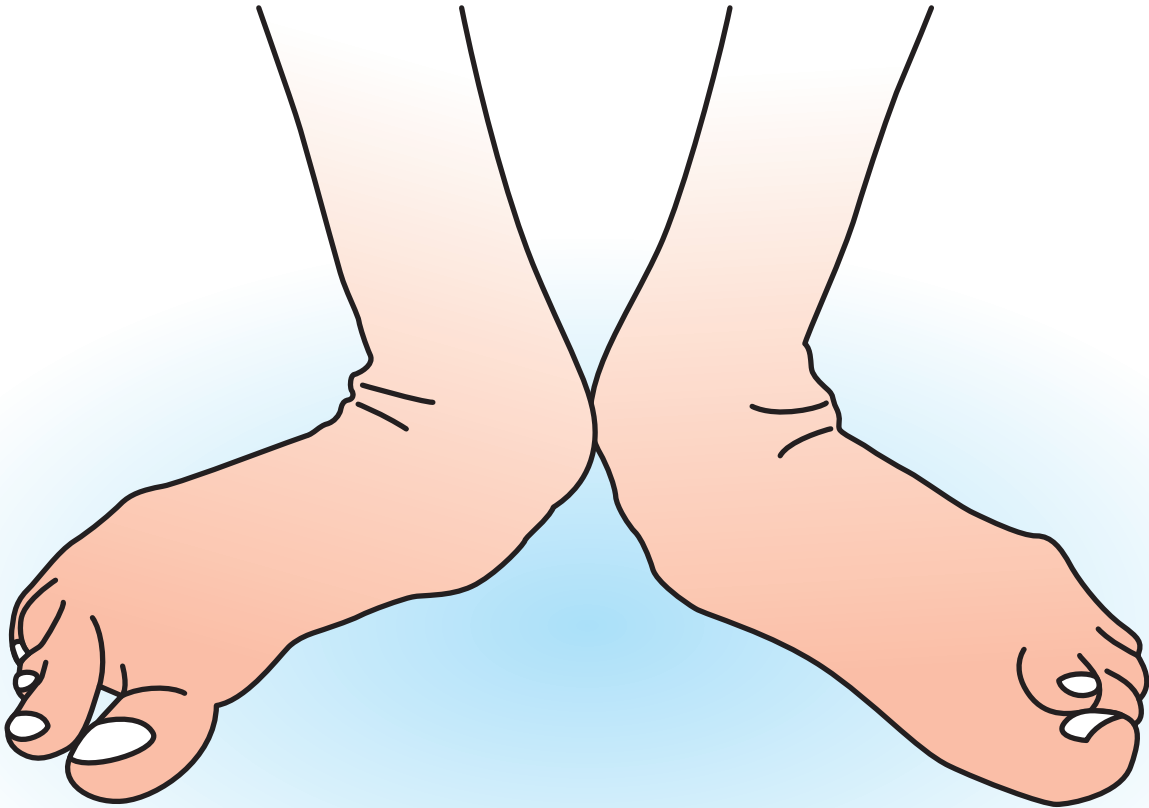


 足の疾患ガイドシリーズ

リ ウ マ チ 足



企画  日本足の外科学会

協賛 中外製薬株式会社

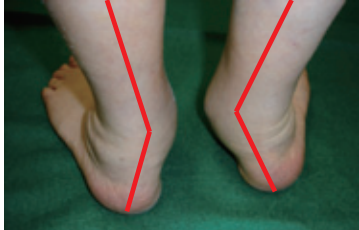
# リウマチ足

## 症状

### ◆リウマチ足について—

関節リウマチは、全身の関節に破壊がおり、変形が進む疾患である。手指の変形が有名であるが、足部にも同じ程度に変形がおり、頻りに日常生活に不自由を生じる。関節リウマチの初発症状であることもまれでない。

### ◆症状

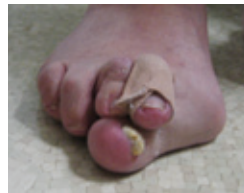
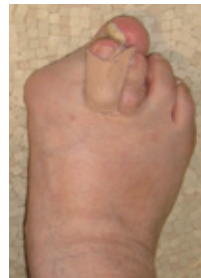
#### 重度の外反扁平足

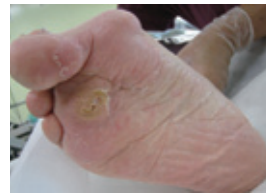腱鞘炎、腓骨と踵骨の衝突障害、靴の圧迫障害、可動域制限など、さまざまな症状を生ずる

足部のすべての関節が変形する可能性があるが、大きくは、前足部と後足部に分けられる。前足部は外反母趾や屈趾変形などをきたし、足底ないし趾そのものに胼胝が生じて歩行障害の原因となる。また皮膚潰瘍を生じる場合もあり注意すべきである。

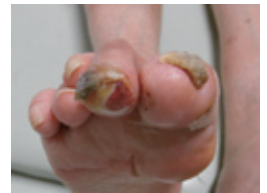後足部は外反扁平足をきたすことが多く、形の異常だけでなく、痛みや関節可動域の制限によって、強い歩行障害をきたすことがある。



外反母趾、屈趾変形



足底にみられる胼胝



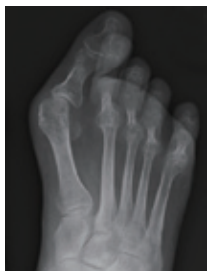足趾にみられる難治性皮膚潰瘍

## 原因病態

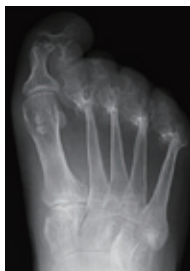### ◆原因および病態

関節リウマチ自体の原因は、さまざまな研究にも拘らず、まだ充分解明されていない。前足部変形は、MTP 関節の関節炎による関節破壊が主病因であるが、関節破壊をあまり伴わず、変形を生じる場合もある。一方、後足部変形は、距骨下関節および距舟関節が破壊され、関節が変形して外反扁平足をきたす。距腿関節の関節破壊はやや遅れるが、罹患すると重度の痛みと可動域制限にむすびつく。

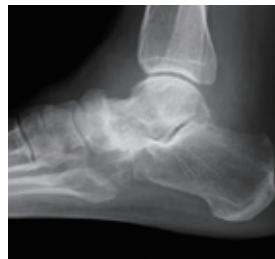後足部では、関節破壊とともに、後脛骨筋腱鞘炎、腓骨筋腱鞘炎も頻発し、疼痛の原因となることに注意が必要である。



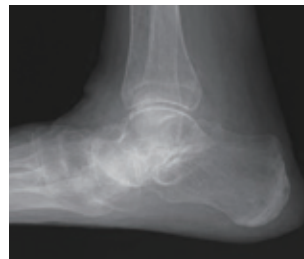
関節破壊を伴わない例



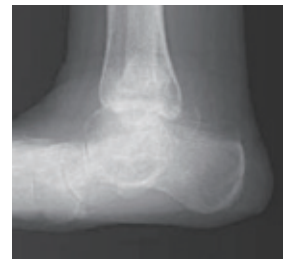関節破壊を伴う例



主に距舟関節罹患例



距骨下関節+距舟関節罹患例

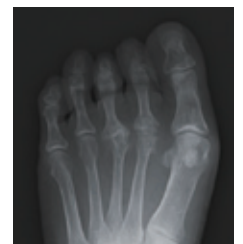

距腿関節罹患例

## 診断

◆関節リウマチ発症当初は、足部の症状をあまり訴えないことがあるため、敢えて聞きただすことが重要である。

また全身的な疾患活動性に気を取られて、部分的な変形や症状が見過ごされることがある。足部は罹患率が高い関節部位であるため、ときどきは靴を脱いでもらって、直接視診、触診を行うよう注意したい。



本人は症状を訴えていなくても、関節破壊がすでに存在する場合があります