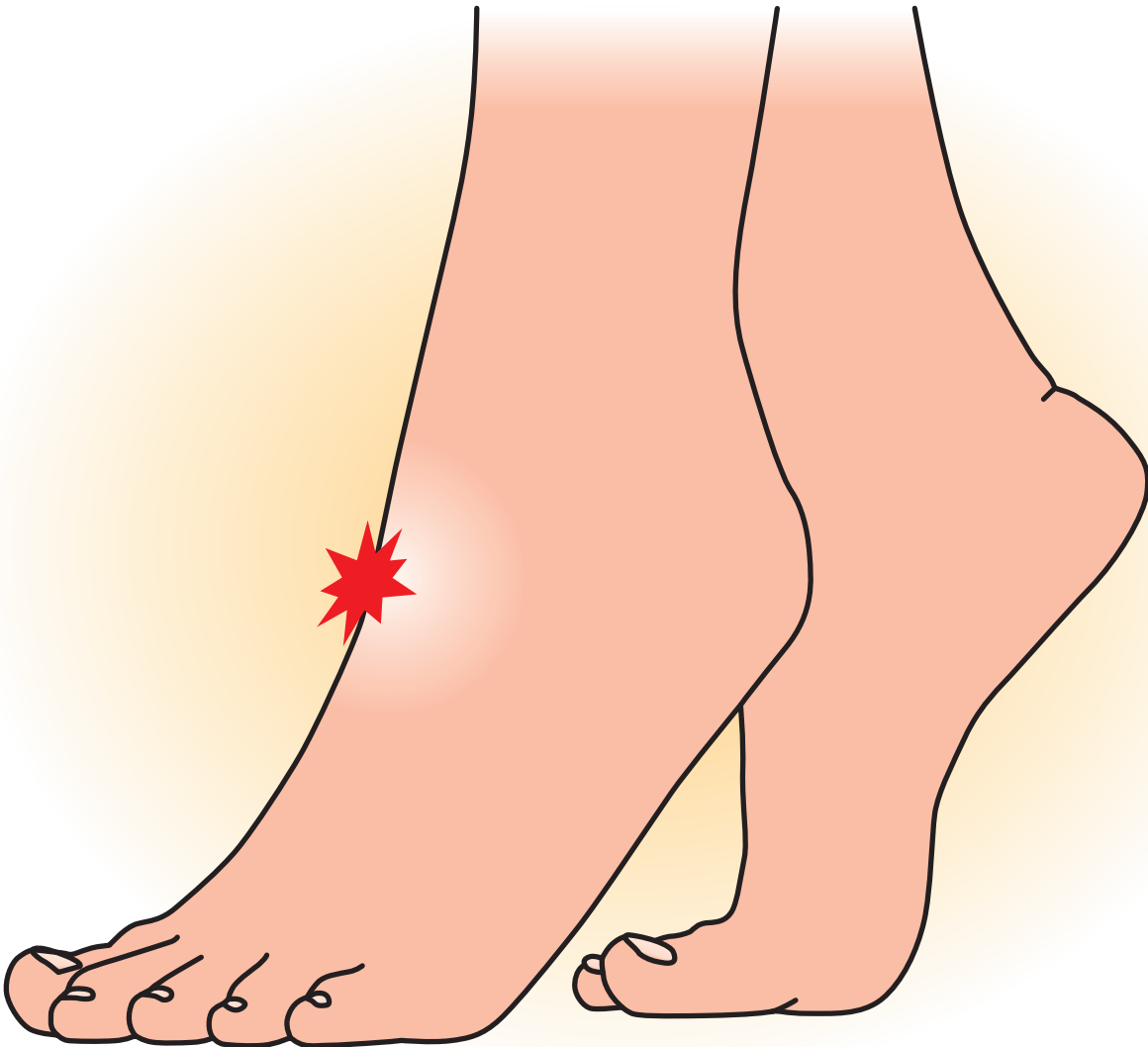


リ ス フ ラ ン
関 節 損 傷





リスフラン(Lisfranc)関節損傷

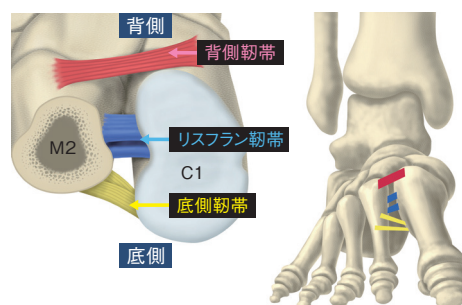
症状

◆リスフラン関節損傷とは—

リスフラン関節損傷は、第1楔状骨と第2中足骨の間の骨間靭帯(リスフラン靭帯)を含めた靭帯複合体が損傷した状態である。

◆症状

足背部の腫張や、第1楔状骨(C1)と第2中足骨(M2)基部付近の圧痛を認める。また荷重やつま先立ちにより疼痛は増強する。足部の内側・外側から圧迫をくわえることによる介達痛も認める。



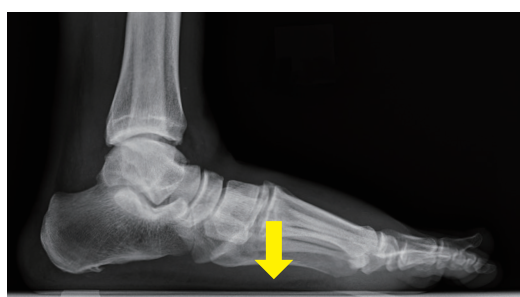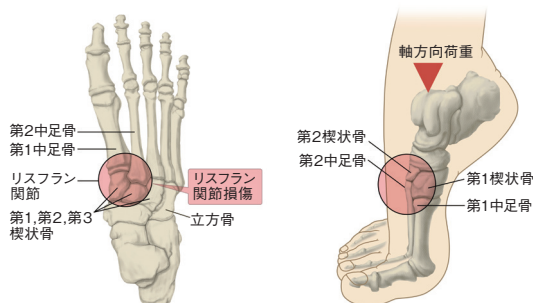
原因病態

◆原因

リスフラン関節損傷はつま先だちや足部長軸方向に力が加わることが原因とされ、高所からの転落などの外傷のほか、スポーツにおいてもみられる疾患である。

◆病態

リスフラン靭帯を含めた靭帯損傷により、足根中足関節(tarsometatarsal joint; TMT関節)が不安定な状態となり、足部アーチ低下などの変形や足部の疼痛を引き起こす。



診断

◆足部単純X線

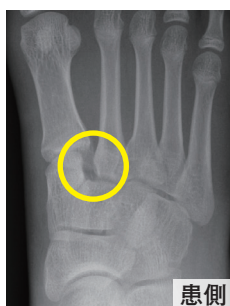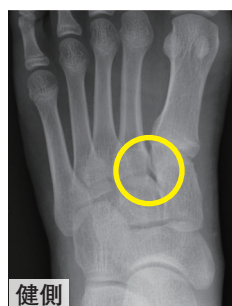第1楔状骨-第2中足骨基部に離開を認める。骨折の有無も注意が必要である。受傷早期は疼痛のため荷重時のX線撮影が困難となり、離開を確認することが出来ないことがある。

◆CT検査

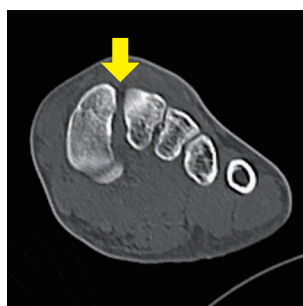第1楔状骨-第2中足骨間の離開のほか、裂離骨折や足底部骨折の有無を確認できる。CT検査により、関節の離開や骨折が明らかとなることもある。

◆MRI検査

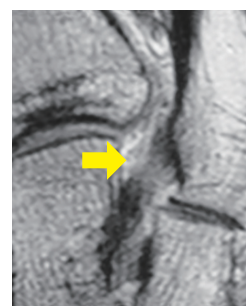
リスフラン靭帯損傷を直接描出することが可能である。



術前のX線での比較



CT



MRI