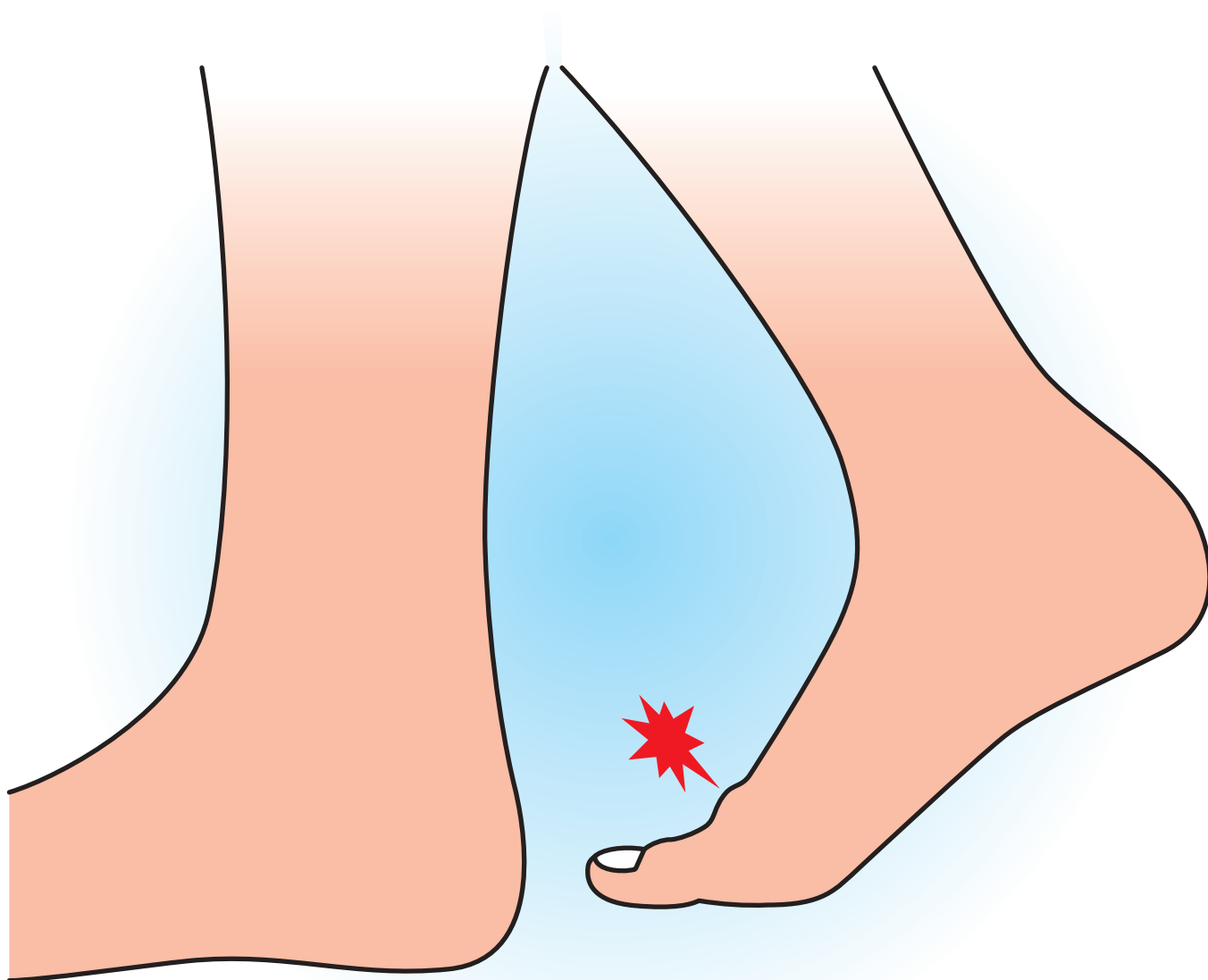


# 強 剛 母 趾



企画



日本足の外科学会

協賛

久光製薬株式会社

# 強剛母趾

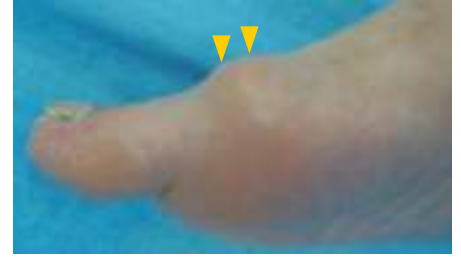## 症状

### ◆強剛母趾とは—

母趾中足趾節関節（MTP関節）の変形性関節症が強剛母趾である。

### ◆症状

母趾MTP関節の痛み・腫脹である。初期は母趾伸展時に痛みが生じる。進行すると第一中足骨骨頭背側に骨棘ができ、可動域が制限され、痛みが増強する。直接骨棘が靴にあたり痛みを生じることがある。また母趾背側皮神経が靴にあたりやすくなり、母趾内側にしびれを感じることもある。



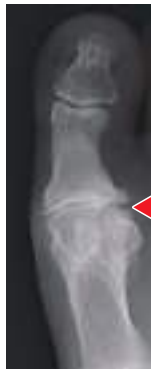強剛母趾 外観

## 原因病態

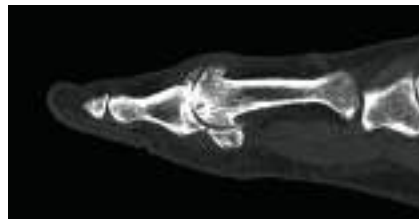### ◆原因および病態

原因は明らかでない。繰り返しの微小外傷、骨の形態異常、靴の影響などがあげられる。外反母趾に合併していることもある。

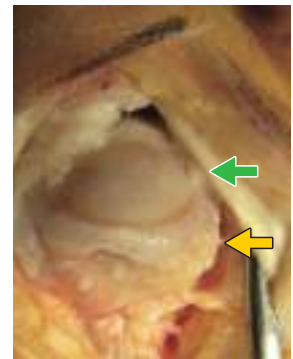
母趾MTP関節は、最大伸展位で骨頭にストレスがかかる。さらに負荷がかかると軟骨が変性し、進行すると中足骨骨頭背側、基節骨背側に骨棘が出現し可動域制限が生じる。重度になると関節裂隙が消失し、さらに強い疼痛と可動域制限を認める。



X線像 関節裂隙の消失



CT



術中所見

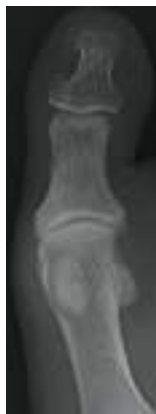第一中足骨骨頭の骨棘(黄矢印)と軟骨消失(緑矢印)

## 診断

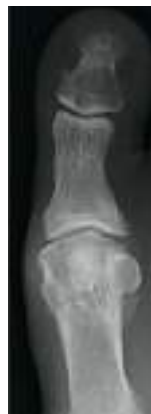◆強剛母趾の診断は臨床所見（圧痛・腫脹・骨性隆起の触知）と足部単純X線により行われる。初期は母趾他動での伸展時の疼痛がポイントである。また健側と比較し、母趾MTP関節の可動域の低下を確認する。

単純X線は荷重位での足部正面・側面撮影で、重症度がわかる。

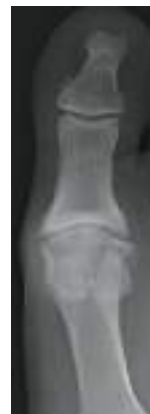その他の母趾MTP関節の痛みには、外反母趾や痛風による関節炎、関節リウマチがあるので、鑑別診断が重要である。



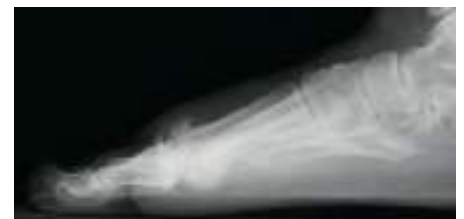荷重位 正面 軽度



中等度



重度



荷重位 側面