

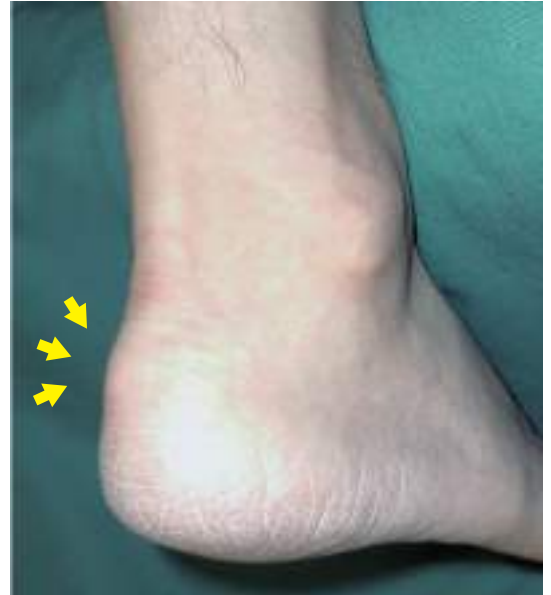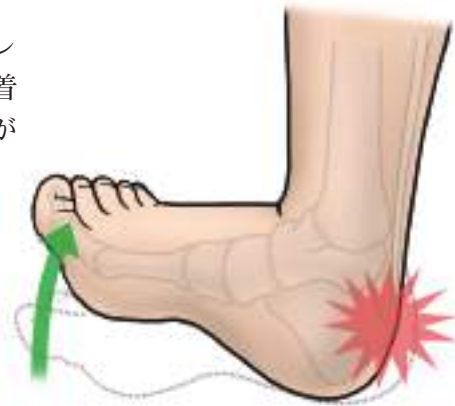# アキレス腱付着部症

## ● 症状

アキレス腱とかかとの骨の付着部周辺に痛みがあらわれます。とくに、上向きに足首を曲げたときに強い痛みが生じます。進行すると、安静時にも痛みが続くようになります。

また、かかとの部分が深い靴を履くと、症状が悪化する場合があります。

右写真のように、アキレス腱がかかとの骨に付着する部分が腫れることがあります。



アキレス腱付着部症（腫れがある症例）

## ● 原因・病態

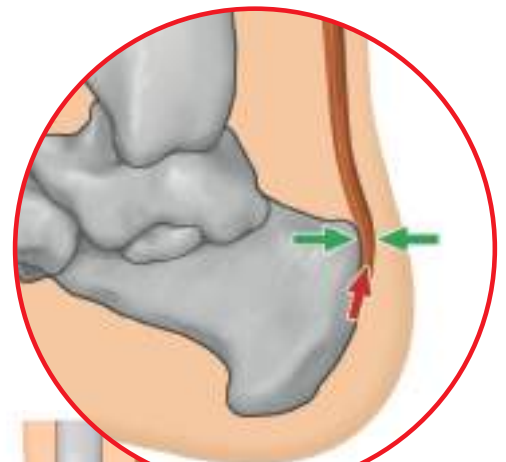
### ● 原因

アキレス腱とかかとの骨が付着している部位（付着部）に強い牽引力（引っ張る力）が加わります。また、その少し上では腱と骨が接しているため、互いに圧迫力を受けています。これらの力が繰り返し加わることで、付着部に変性が生じ、痛みを起こします。発症のきっかけは、かかとの骨や足の形の異常、仕事やスポーツなどによる使いすぎ、筋肉の柔軟性低下、不適切な靴などです。

付着部において

牽引力がかかる部位  
（→）

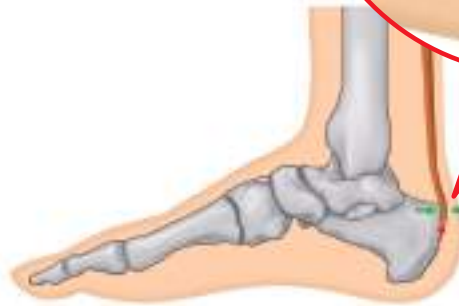圧迫力がかかる部位  
（→）



### ● 病態

「アキレス腱付着部症」は、繰り返し負荷がかかることでアキレス腱とかかとの骨との付着部に変性が生じ痛みが生じる、

腱・靭帯付着部症（エンテソパチー）のひとつです。病状の進行にともなって、肉芽形成、石灰化、骨化などの組織の変化があらわれます。X線像で見ると、腱に突き出た骨棘（骨のトゲ）が認められることもあります。

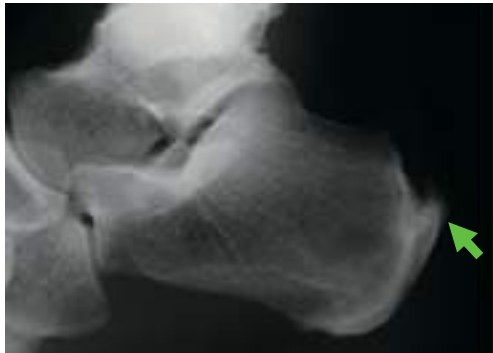


## 診断

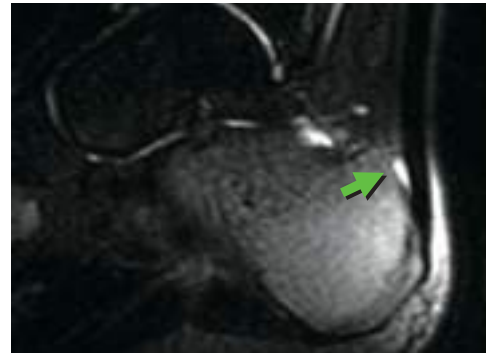
●以下の症状が認められた場合、アキレス腱付着部症と診断されます。

- アキレス腱付着部またはアキレス腱の周囲にある滑液包に、圧痛（押さえたときの痛み）または把持痛（つまんだときの痛み）が認められる。
- 階段の昇り降り、歩行、走行などで、アキレス腱付着部に痛みが出る。
- かかとの骨の骨折やアキレス腱断裂とは異なる。

X線像で、骨棘（骨のトゲ）やかかとの骨の出っ張りがみられることがあります。また、MRI 検査で、かかとの骨の出っ張り  
と腱の間に滑液包炎がみられることもあります。



骨棘の形成 (X線像)



滑液包炎 (MRI)

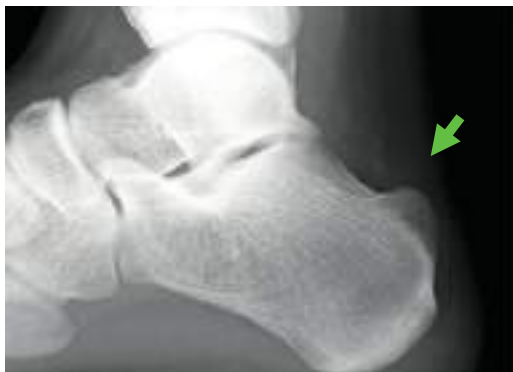## 治療

### 保存的治療

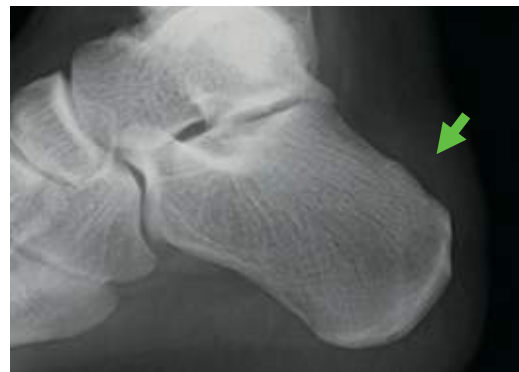
- 理学療法**
  - 足の形に合った靴を履くようにしたり、足底挿板（靴の中敷き）を装着したりします。
  - アキレス腱のストレッチを行います。
- 薬物療法**
  - 痛みを和らげるために、非ステロイド系消炎鎮痛薬の外用剤や経口剤を用います。
  - 痛みが非常に強い場合には、ステロイド剤の局所注射を行うこともありますが、腱の強度の低下や、アキレス腱断裂をまねく恐れがあり注意が必要です。

### 手術療法

- 重症の場合は、腱が変性した部分や、踵骨後上隆起（かかとの骨の出っ張り）の一部を取り除く必要があります。最近では、内視鏡による手術が行われます。



踵骨後上隆起の膨隆



後上隆起の切除形成術 (手術後)