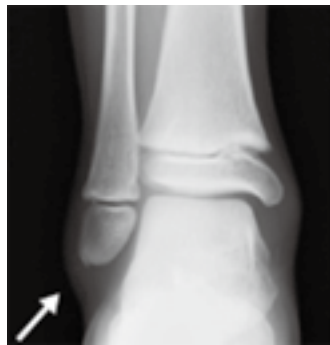

診断

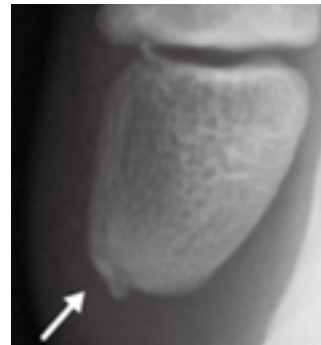●以下の症状が認められた場合、小児の足関節捻挫と診断されます。

- 足関節を内がえしに捻ったエピソードがある。
- 外くるぶしの直上や前方、下方に腫れと痛みがある。
- 足首を内がえしや前方に捻ると、不安感と痛みがある。

足関節単純 X 線で正面、側面像と内旋斜位像や軸位撮影などで骨折や足関節外果の骨端線損傷や裂離骨片があるか確認する。超音波エコーにて確認ができます。



裂離骨片 (X 線像)



拡大像

治療

●治療方法

初期治療

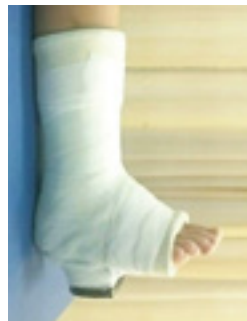- 受傷直後、現場では、RICE (安静・冷却・圧迫・挙上) 処置を行います。

保存療法

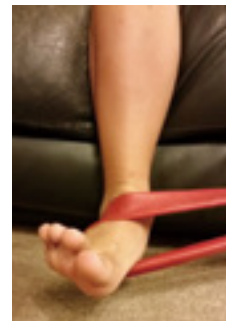
- 初回の捻挫、腫脹や皮下出血が強い場合、痛みで荷重がかけられない場合は、ギプス固定を 3-4 週間行います。
- 新鮮な裂離骨片がある場合、骨癒合が得られずに不安定性や疼痛が残存する場合もあるため、固定期間を長めにして、骨癒合を目指すこともあります。
- 固定除去後は、サポーターなどで保護し、関節可動域訓練、捻挫予防の理学療法を行います。



RICE 処置



ギプス固定



理学療法

手術療法

- 足首の緩みがひどい場合、新鮮な剥離骨片が大きく離れている場合には、手術を行う場合もあります。